

## Kritisch kolonisierte und ortsständig infizierte Wunden

### Effektivität einer neuen Hydrofaser mit Silber, EDTA und BeCl<sup>6</sup> bei der Stabilisation

Eine Vielzahl von Studien mit silberhaltigen Wundprodukten ist derzeit auf dem Markt. Gleichzeitig ist die Unsicherheit zum Thema Wundbehandlung und Silber groß, nicht zuletzt angefangen durch zum Teil widersprüchliche Meldungen hinsichtlich Silberfreisetzung, Silbereinlagerung im Gewebe oder gar Resorption von Silberpartikeln in das Gefäßsystem mit systemischer Verteilung über den Blutkreislauf und Einlagerungen im Körper.

Ebenso uneinheitlich sind die Aussagen hinsichtlich möglicher negativer Auswirkungen auf Körperzellen (1,2,3,4,5,6). Die langjährigen und teils hitzigen Auseinandersetzungen zum Thema Silber in der Wundbehandlung sind bekannt. In Anbetracht der vorliegenden publizierten Informationen und der eigenen langjährigen klinischen Erfahrungen war es für die Autoren von besonderem Interesse die Verträglichkeit und die Wirksamkeit des neuen Produktes Aquacell<sup>®</sup> Ag<sup>+</sup> Extra in der eigenen Anwendung zu dokumentieren und zu bewerten.

#### Zielsetzung

Das primäre Ziel der Begutachtung war die klinische Beobachtung und Bewertung, ob das Produkt bei kritisch kolonisierten Wunden bzw. ortsständig infizierten Wunden

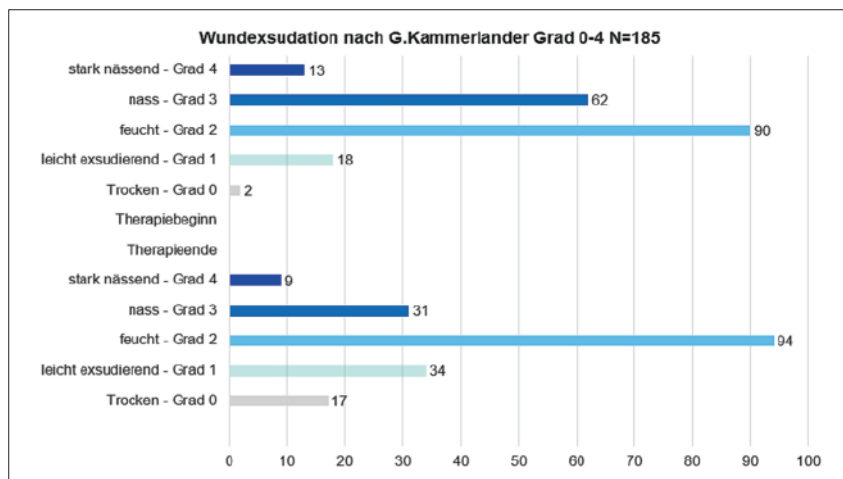


Abb. 1: Entwicklung der Wundexsudation zu Behandlungsbeginn und zu Behandlungsende.

(ohne systemische Zeichen und ohne systemische Antibiotikagabe) in der Lage ist, innerhalb von sieben bis 14 Tagen die Wunde in einen stabilen nicht kritisch kolonisierten und nicht ortsständig infizierten Zustand zu verbessern. Bei älteren Patienten bzw. bei deutlich reduziertem Allgemeinzustand oder bei Gabe von chemotherapeutischen Mitteln oder höher dosierten Cortison Präparaten konnte – bei gutem Ansprechverhalten – die Therapie situativ und individuell angepasst auch verlängert werden, solange die Wunde Woche um Woche eine eindeutige Heilungstendenz zeigte.

Ein weiteres Ziel bestand in der Beurteilung, ob die Ablösung von Fibrinbelägen und deren Aufnahme in das Produkt durch den Zusatz von EDTA (Ethylendiamintetraacetat) und BeCl (Benzethoniumchlorid) insbesondere gegenüber dem Vorgängerprodukt Aquacell<sup>®</sup> Ag, verbessert werden konnte. Dies musste durch eine fortlaufende Photodokumentation und regelmäßiger klinische Begutachtung beurteilt werden.

Ebenso sollte begutachtet werden, ob der Auslaufschutz des neuen Produktes gleich, besser oder schlechter ist als jenes

des Vorgängerproduktes und vor allem auch im Erfahrungsvergleich mit silberhaltigen Alginaten. Als weiteres wichtiges Kriterium für den Praxiseinsatz sollte auch das Handling bzw. die Komplexität oder Einfachheit in der Einzelanwendung bewertet werden.

#### Erklärung EDTA und BeCl

Beide Stoffe zusammen verbessern ein Aufweichen und Auflösen von eiweißhaltigem Detritus, sowie auch von Biofilmen und verbessern das Transferieren der Silber Ionen zu den Mikroorganismen. Flüssiges und zähflüssiges Wundexsudat soll dadurch besser und rascher in den Hydrofaser Körper aufgenommen werden.

- EDTA:
  - ▶ ist in vielen Wasch- und Reinigungsmitteln zur Bindung von Ca<sup>2+</sup> und Mg<sup>2+</sup> Ionen (Enthärtung) enthalten.
  - ▶ dient zur Permeabilisierung der Außenmembran (plastische Schichte).
  - ▶ Calciumdinatriummethylen-diamintetraacetat wird in der Medizin als blutgerinnungshemmender Zusatzstoff für Blutabnahmen verwendet.
- BeCl:
  - ▶ ist ein kationisches Detergenz.
  - ▶ Benzethoniumchlorid wird in der Biochemie ebenso als Proteaseninhibitor verwendet.

<sup>1</sup> Gerhard Kammerlander, MBA/akad.BO/DGKP/ZWM<sup>®</sup>, GF – Akademie-ZWM<sup>®</sup> – KAMMERLANDER-WFI Schweiz, GF WKZ<sup>®</sup> – WundKompetenzZentrum – Linz – A, ZWM<sup>®</sup> – Zertifizierter Wundmanager<sup>®</sup> auf Basis §64 GuKG – Embrach – CH, Präsident ARGE ZWM<sup>®</sup>, Lehrbeauftragter Med. Universität Zürich, offizieller TÜV AUSTRIA beauftragter Prüfer für PELLEGRINUS<sup>®</sup> – Wundstandard/AHW<sup>®</sup> – Angewandtes Haut & Wundmanagement/WZ<sup>®</sup> – WundZentrum/WKZ<sup>®</sup> – WundKompetenzZentrum

<sup>2</sup> André Lantin, DGKP/AZWM<sup>®</sup>, GF – gvw-WZ<sup>®</sup> – WundZentren GmbH, Stuttgart – D

<sup>3</sup> Claudia Geyrhofer, DGKS/AZWM<sup>®</sup>, PDL WKZ<sup>®</sup> – WundKompetenzZentrum – Linz – A

<sup>4</sup> Felix Madar, DGKP/AZWM<sup>®</sup>, GF – AHW<sup>®</sup> – WBZ – Wien-NÖ-Burgenland – A

<sup>5</sup> Dr. Gerline Luch ZWM<sup>®</sup>, FA Orthopädie, Ärztliche Leitung WKZ<sup>®</sup> – WundKompetenzZentrum – Linz – A, OA Orthopädie, LKH Steyr – Österreich

<sup>6</sup> Daten einer Erhebung an Wundpatienten in den gvw-WZ<sup>®</sup> – WundZentren in Deutschland, dem WKZ<sup>®</sup> – WundKompetenzZentrum Linz, Österreich und dem WBZ-AHW<sup>®</sup> – Angewandtes Haut & WundManagement Zentren von Felix Madar in Wien, Österreich

- ▶ ist ein Stoff mit antimikrobieller Aktivität, welcher leicht löslich in Wasser ist.

### Methodik

Alle Anwender waren fachlich qualifizierte, ausgebildete ZWM<sup>®</sup>-Zertifizierte WundManager. Die grundsätzlichen lokaltherapeutischen Strategien (Wundreinigung, Nass-Trockenphase, Hautpflege und Hautschutz, Kompressionstherapie im Bedarfsfall,...) wurden in allen Behandlungszentren auf gleich hohem Niveau umgesetzt. Ebenso war die Qualität der elektronischen und bildlichen Dokumentation einheitlich und engmaschig garantiert.

Alle Therapeuten wurden einheitlich mit einem entsprechenden Verfahrensprotokoll angewiesen. Das Produkt sollte im Falle einer zu schwachen Wundexsudation mit Aqua destillata oder NaCl 0,9% benetzt werden. Die Abdeckung sollte im Regelfall entweder ein Schaumstoffverband ohne Okklusion oder bei stark exsudierenden Wunden Absorber- oder Superabsorberkompressen sein. Eingeschlossen wurden alle sekundärheilenden Wunden, welche eine realistische Chance auf eine Wundheilungsverbesserung zeigten. Wunden, welche für das Produkt nicht geeignet waren (Nekrosen, trockene Wunden, akute invasive Infektionen,...) sollten nicht mit dem Produkt behandelt werden. In solchen Fällen musste auf eine indikationsgerechte und phasengerechte Therapie ausgewichen werden. Die Sicherheit des Patienten und die Sinnhaftigkeit der korrekten Anwendung mussten unter allen Umständen primär gewährleistet sein.

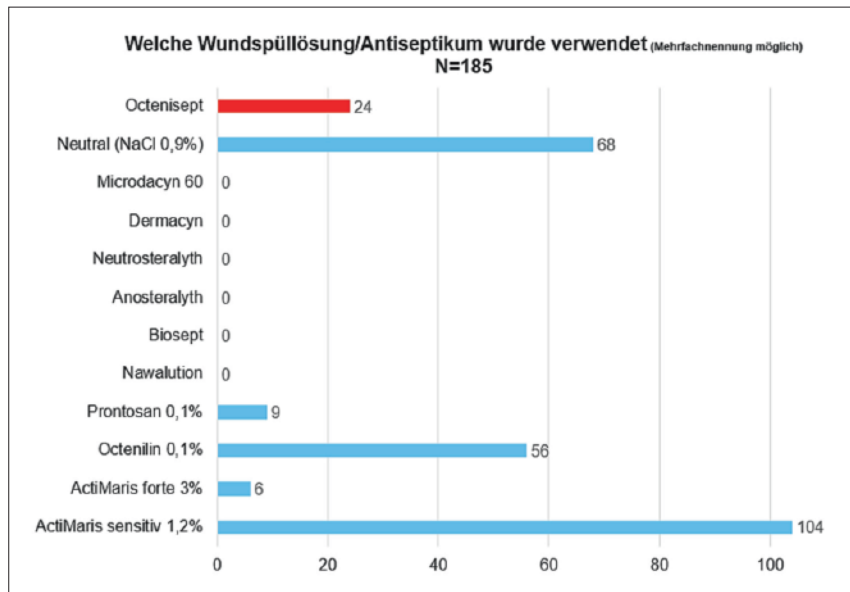


Abb. 2: Angewendete Wundspüllösungen.

### Ergebnisse

Hinsichtlich der Reinigungswirkung und der Infektmindernden Wirkung konnte das Produkt bei korrekter Anwendung vollumfänglich überzeugen. Sowohl die bessere Aufnahme von zähflüssigem Exsudat, als auch die Stabilität nach Quellung, konnte gegenüber dem Vorgängerprodukt, Aquacell<sup>®</sup> Ag, eindeutig belegt werden. Der Wundrand-Auslaufschutz war gegenüber den bekannten positiven Effekten des Vorgängerproduktes ebenso sehr zufriedenstellend und konnte im indirekten Vergleich (Erfahrungen der vergangenen Jahre) mit silberhaltigen Alginaten ebenso positiv (also besser) überzeugen.

Das Durchschnittsalter der insgesamt 185 Patienten betrug knapp 66 Jahre, die Wunde hatte vor der Behandlung im Durchschnitt bereits 9,45 Monate bestanden. Die häufigste Wundart war das Ulcus cruris venosum mit 59 von 185 Patienten, gefolgt vom Ulcus cruris mixtum und postoperativen Wunden. 85 Prozent der Patienten litten an chronisch venöser Insuffizienz im Stadium 3, 32 an einer peripheren arteriellen Verschlusskrankheit im Stadium IV. Der Häufigkeit der Krankheitsbilder entsprechend war die häufigste Lokalisation der Wunde am Unterschenkel (99 Patienten) und Fuß (62 Patienten), immerhin 48 der Patienten wiesen bei Behandlungsbeginn einen reduzierten Allgemeinzustand auf.

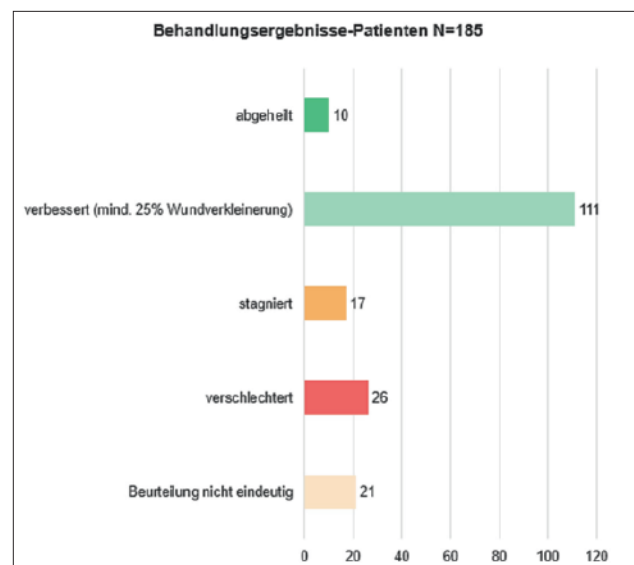
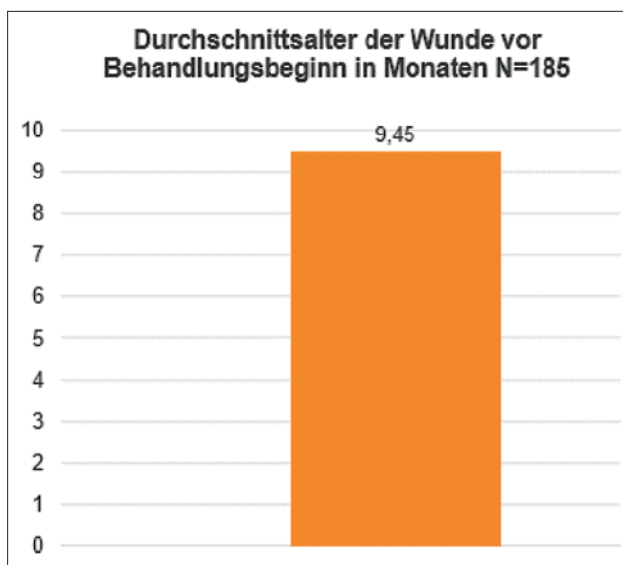


Abb. 3: Bestehen der Wunde vor Behandlungsbeginn und Behandlungsergebnisse mit Aquacell<sup>®</sup> Ag<sup>+</sup> Extra.

Zu Behandlungsbeginn wurde die Einschätzung der Wunde nach Gewebeschichten bei 84 Patienten mit subkutan, bei 43 mit dermal und bei 41 mit Muskel abgegeben. Zu Behandlungsende verschob sich diese Einschätzung auf 69 subkutan, 62 dermal und 25 Muskel. Die Wundexsudation entwickelte sich von Behandlungsbeginn zu Behandlungsende bei stark nassend (Grad 4) von 13 auf 9 Patienten, bei nass (Grad 3) von 62 auf 31 Patienten, bei feucht (Grad 2) von 90 auf 94 Patienten, bei leicht exsudierend (Grad 1) von 18 auf 34 Patienten und bei trocken (Grad 0) von 2 auf 17 Patienten (Abb. 1). Die Entzündungszeichen wie eine lokal begrenzte Wundinfektion, eine perifokale Hautrötung und eine Rötung nur am Wundrand gingen deutlich zurück. Die Anzahl von Patienten ohne perifokale Hautrötung erhöhte sich von Behandlungsbeginn 68 auf 88 zu Behandlungsende. Ebenso erhöhte sich die Zahl der Patienten ohne unangenehmen Wundgeruch von 97 zu Behandlungsbeginn auf 148 zu Behandlungsende.

Die durchschnittliche Behandlungsdauer mit Aquacell® AG+ Extra betrug 2,8 Monate, bei 111 Patienten verbesserte sich die Wundsituation (mind. 25% Wundverkleinerung), bei zehn Patienten sind die Wunden abgeheilt.

## Fazit

Hinsichtlich der Erwartungen konnte das Produkt insgesamt eindeutig überzeugen.

Der Einsatz an sekundärheilenden Wunden, im Zusammenhang mit kritisch kolonisierten und ortsständig infizierten Wunden, konnte im Regelfall einfach und sicher erfolgen. Die Handhabung war schon in der Vergangenheit (mit dem Vorgänger Produkt) sehr einfach. Das Exsudat Management konnte, je nach Zustand der Wunde, mittels Abdeckungsauswahl bzw. Benetzung des Produktes mit Aqua destillata oder NaCl 0,9% (im Bedarfsfall) einfach und sicher durchgeführt werden. Während der gesamten Beobachtungszeit gab es keinen zwingenden Abbruch der Behandlung mit dem Produkt auf Basis von möglichen Unverträglichkeiten. Bei korrektem phasengerechtem Einsatz war das Produkt sehr einfach und sicher in der Anwendung, selbst bei längeren Einsatzphasen als ursprünglich geplant.

Das Produkt wird zum aktuellen Zeitpunkt der Publikationsbeschreibung (August 2015) in den Behandlungszentren, wo die AWB stattfand, immer noch regelmäßig eingesetzt. Ebenso setzen wir aktuell das Produkt bei frischen Verletzungen wie zum Beispiel Schnittwunden oder offenen Blasen wie zum Beispiel an Händen und Füßen erfolgreich ein. Gerade auch aus Sicht der palliativen Therapiesicht (Linderung und Infektminderung bzw. Infektionskontrolle) hat sich das Aquacell® AG+ Extra sehr gut bewährt. In Summe aller Erfahrungen können wir das Produkt Aquacell® AG+ Extra mit bestem Wissen und Gewissen für den indikationsgerechten Einsatz an kritisch kolonisierten und ortsständig

infizierten Wunden (nicht an akut, invasiv infizierten Wunden) empfehlen.

## Interessenskonflikt

Dies ist eine unabhängige multizentrische Studie im Eigeninteresse der Akademie-ZWM® – ohne Sponsoring und ohne Auftrag durch Dritte. Freundlicherweise wurden die Resultate der gvw WZ®- Wundzentren und des WBZ-AHW® Felix Madar unentgeltlich zur Verfügung gestellt. Alle Zentren arbeiteten mit denselben Protokollen der Akademie-ZWM. Es bestehen keine Interessenskonflikte. ■

## Korrespondenz

Akademie-ZWM® AG (KAMMERLANDER-WFI)  
Gerhard Kammerlander, Taleggstrasse 23, CH – 8424 Embrach  
kammerlander@akademie-zwm.ch  
www.akademie-zwm.ch

## LITERATUR

- 1) Die Wahrheit über Silber, Liza G. Ovington, Ostomy Wound Management 2004; 50 (9A Suppl): IS-10S
  - 2) Biokompatibilitätsindex silberhaltiger Wundantiseptika, Gerald Müller, Axel Kramer, Yousef Karkour, GMS Krankenhaushygiene Interdisziplinär 2006, Vol. 1(1), ISSN 1863-5245
  - 3) Management von Wundinfektionen, EWMA – EUROPEAN WOUND MANAGEMENT ASSOCIATION, 2007
  - 4) A comparative study of the cytotoxicity of silver-based dressings in monolayer cell, tissue explant, and animal models; Andrew Burd, MD, FRCS1; Chi H Kwok, MPhil1; Siu C Hung, MPhil1; Hui S Chan, PhD2; Hua Gu, MPhil1; Wai K Lam, PhD, FRSC(UK), FACB(US)2; Lin Huang, PhD1
  - 5) Wundinfektionen in der klinischen Praxis: Ein internationaler Konsensus, WUWHS 2008
  - 6) ADÄQUATE ANWENDUNG VON SILBERVERBÄNDE BEI WUNDEN, WUWHS, Wounds 2012
- Weitere Literatur beim Autor

## Exemplarischer Fall

Eine 89-jährige Patientin mit Ulcus mixtum I. Die Wunde besteht vor Beginn der Behandlung seit 11 Monaten, ABI 0,8, Schmerz: 5

### Wundreinigungslösung:

Octenilin®

**Wundumgebung:** NCR® NutrientCream (zwischen durch kurze Nerisona Phasen 1-3 Tage)

**Wundfüller:** Aquacel® Ag+ extra®

**Wundabdeckung:** Mepilex®

**Hautpflege:** NCR® NutrientCream

**Polsterung:** Cellona®

**Kompression:** Pütter flex® Kurzzug KL2

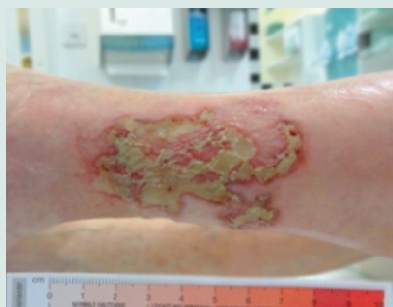


Abb. 1: Beginn mit Aquacel® Ag+ extra Tag1

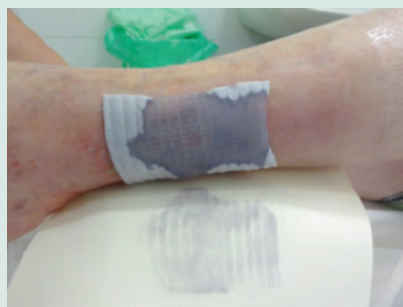

Abb. 2: Aquacel® Ag+ extra benetzt mit NaCl 0,9%

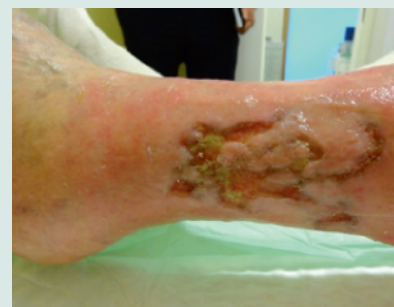

Abb. 3: Status nach 13 Tagen und 4 Wechslen